Ein Fall

von

tuberkulöser Darmstenose.

Inaugural-Dissertation

zur Erlangung der Doctorwürde

in der

Medicin, Chirurgie und Geburtshilfe

unter dem Präsidium

von

Dr. v. Baumgarten

o. ö. Professor der pathologischen Anatomie und Vorstand des pathologischen Instituts zu Tübingen

der medicinischen Facultät in Tübingen

vorgelegt von

Adolf Hartmann

approb. Arzt aus Herrenberg.

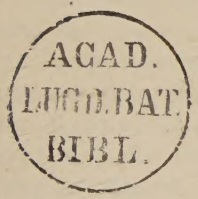

Tübingen 1897.

Hierzu 1 Zeichnung.

Braunschweig

Druck von Albert Limbach G. m b. H.

Digitized by the Internet Archive
in 2026

https://archive.org/details/IA41552309_0108

So häufig die Darmtuberkulose ist, so selten sind im Ganzen die durch dieselbe hervorgerufenen Darmstricturen.

Im November 1896 kam im hiesigen pathologischen Institut ein Fall aus der medicinischen Klinik zur Section, der sich durch hochgradige Stenose im Coecum, dicht unterhalb der Ileocoecalklappe auszeichnete, die bedingt war durch ein in Vernarbung begriffenes tuberkulöses Geschwür, während ausser abgeheilter doppelseitiger Lungenspitzentuberkulose und kleiner, ebenfalls in Vernarbung begriffener Geschwüre im Rectum nichts von Tuberkulose im Körper zu finden war.

Ich habe im Anschluss daran auf Anregung des Herrn Prof. Dr. v. Baumgarten die Literatur auf Fälle von Darmstenose, hervorgerufen durch Vernarbung tuberkulöser Geschwüre, durchgesucht und eine grosse Zahl derartiger gutbeglaubigter Beobachtungen gefunden. Inzwischen bin ich jedoch einer Aufzählung dieser Fälle überhoben worden durch eine sehr eingehende einschlägige Arbeit von Hofmeister, die eine fast vollständige Uebersicht über die bis zum Jahre 1896 publicirten Fälle bringt.

Hofmeister beschreibt in den Beiträgen zur klinischen Chirurgie (Band XVII Seite 577, 1896) einen von ihm operirten, ebenfalls im hiesigen pathologischen Institut secirten und diagnosticirten Fall, bei dem der Darm auf einer Strecke von $2^1/_2$ m 10 Stricturen zeigte von verschiedenem Durchmesser. Zwischen den einzelnen Stricturen war der Darm dilatirt an einer Stelle bis zu 17 cm Umfang. Die von Dr. Henke, I. Assistenten am pathologischen Institut, ausgeführte mikroskopische Untersuchung bestätigte die mikroskopische Sectionsdiagnose, dass es sich um in Vernarbung begriffene tuberkulöse Ge-

---

Anmerkung des Herausgebers. Obige Arbeit des Herrn Dr. Hartmann ist bereits Anfang des Jahres 1897 von der medicinischen Facultät der Universität Tübingen als Dissertation angenommen worden, was zur Erklärung dafür bemerkt sein soll, dass die Literatur der letzten Jahre in ihr nicht berücksichtigt worden ist. Das hier Fehlende ergänzt die nachfolgende Arbeit von Dr. Gross.

schwüre handelte. Im Anschluss daran hat nun Hofmeister, wie gesagt, die bisher publicirten, mit Sicherheit oder Wahrscheinlichkeit hierhergehörigen Fälle in tabellarischer Uebersicht zusammengestellt (21 Fälle von multipler tuberkulöser Darmstenose [stricturirende ulceröse Darmtuberkulose] und 70 Fälle von solitärer geschwulstförmiger tuberkulöser Darmstenose). Die weitaus grösste Mehrzahl der von Hofmeister angeführten Fälle wurde operativ behandelt und durch die Operation geheilt. Das Gros der Fälle bezieht sich, wie man sieht, auf die solitäre geschwulstförmige Darmtuberkulose, den tuberkulösen Ileocoecaltumor.

Ich lasse nun die Beschreibung meines Falles von tuberkulöser Darmstenose folgen, möchte es aber nicht versäumen, auch das Wichtigste aus der Krankengeschichte des seltenen Falls mitzutheilen, für deren Ueberlassung ich Herrn Prof. Dr. v. Liebermeister meinen ergebensten Dank ausspreche.

Friedrich W., 37 Jahre alt, aufgenommen in die medicinische Klinik am 2. XI. 1895.

Anamnese: Patient will bis vor $1^1/_2$ Jahren stets gesund gewesen sein. Damals bekam er plötzlich starke Schmerzen in der rechten Unterbauchgegend, mit starker Auftreibung des Leibes, die nach einigen Minuten unter lauten Geräuschen wieder abnahm. Diese Schmerzanfälle wiederholten sich seither häufig. Der Stuhlgang war im Allgemeinen träge. Seit 4 Wochen klagt Patient über constanten Schmerz in derselben Gegend, auch giebt er an, er sei in letzter Zeit stark abgemagert. In der Familie des Patienten sind gute Gesundheitsverhältnisse.

Status: Patient ist von geringem Körperbau, schlechtem Ernährungszustand, blassem, fast kachektisch zu nennendem Aussehen, stark atrophischer Musculatur. Zunge etwas geschwollen und belegt, Herz und Lunge normal, Puls 90, regelmässig. Bei dem stark abgemagerten Manne fällt besonders in die Augen die starke Auftreibung des Bauches. Durch die Bauchdecken hindurch ist die Peristaltik der Därme in exquisiter Weise sichtbar, die von Zeit zu Zeit spontan stark auftritt. Kein Ascites. Auf Druck nirgends Schmerzhaftigkeit. Leber und Milz nicht vergrössert. Die Untersuchung per rectum ergiebt normale Verhältnisse. An den Beinen kein Oedem. Stuhlgang angehalten. Urin ohne Eiweiss und Zucker.

Ordination: Hohe Einläufe. Flüssige Kost.

Es werden 3 l Seifenwasser eingegossen, darauf erfolgt am anderen Morgen reichliche dünnflüssige Entleerung. Da spontan keine Entleerungen erfolgen und die Erscheinungen des Darmverschlusses bestehen, wird Patient am 9. XI. in die chirurgische Klinik gebracht zum Zweck einer Operation.

2. Aufnahme am 21. XI. 1895.

Anamnese: In der chirurgischen Klinik bekam Patient täglich einen hohen Einlauf von Seifenwasser, darauf immer reichlicher Stuhlgang. Gegen

die Schmerzen erhielt Patient Abends 15 Tropfen Opiumtinctur. Allmählich nahm die Peristaltik ab, der Leib wurde weich, Patient fühlte sich wohler und wollte sich nicht mehr operiren lassen.

Status: Zunge leicht geschwollen. Das Abdomen ist ziemlich stark aufgetrieben, die grösste Peripherie beträgt 76 cm. Wegen der starken Tympanie lässt sich nichts durchtasten. Von Zeit zu Zeit tritt starke Peristaltik auf mit lauten Darmgeräuschen. Druck ist nirgends schmerzhaft. An den Beinen kein Oedem. Urin frei von Eiweiss. Temperatur 37,3.

Ordination: Flüssige Kost. Pulv. Magn. c. Rheo zweimal täglich ein Kaffeelöffel.

Stuhlgang erfolgt täglich, die Schmerzen lassen nach, der Bauch wird weicher und nimmt an Umfang ab. Am 23. XII. wird Patient entlassen. Umfang des Abdomen 73 cm. Gewichtszunahme um 10 Pfund. Bedeutend besseres Aussehen.

3. Aufnahme 27. X. 1896.

Anamnese: Patient hatte sich nach der Entlassung gut befunden, konnte wieder arbeiten. Schmerzen stellten sich nur selten ein. Stuhl war immer etwas angehalten. Appetit gut. Vor 4 Wochen setzten nun ohne ihm bekannte Ursache die alten Schmerzen wieder ein und wurden immer heftiger. Der Stuhl wurde sehr hartnäckig und trotzte einmal 10 Tage lang allen angewandten Mitteln. Der Leib sei immer stärker aufgetrieben worden. Letzter Stuhlgang vor 4 Tagen. Unausgesetzt Schmerzanfälle.

Status: Patient befindet sich in äusserst heruntergekommenem Zustand. Fett und Musculatur sind höchst atrophisch. Das Aussehen ist verfallen und kachektisch. Dagegen ist das Abdomen mächtig aufgetrieben, zeigt einen Umfang von 100 bis 101 cm. Die straff gespannten Bauchdecken lassen Darmumrisse erkennen, die von Zeit zu Zeit bei anfallsweise einsetzender Peristaltik sehr deutlich hervortreten. Die Därme sind durch Gase stark gebläht, freie Flüssigkeit scheint nicht vorhanden zu sein. Palpation auf etwaige Tumoren wird durch die starke Spannung unmöglich. Lungen und Herz normal. Puls 100. Kein Fieber. Urin frei von Eiweiss und Zucker.

Im weiteren Verlauf nimmt der Umfang des Leibes ab, die Schmerzen lassen nach, auf hohen Einlauf erfolgt auch Stuhlgang, aber der Kräftezustand des Patienten schwindet und am 2. XI. früh 7 Uhr erfolgt der Exitus.

Die klinische Diagnose lautet: Darmverschliessung infolge chronischer Stenose in der Nähe der Ileocoecalklappe.

Obductionsbericht der am 2. XI. von Herrn Dr. Henke ausgeführten Section.

Aeussere Besichtigung: Stark abgemagerte, männliche Leiche mit starker kugelförmiger Vorwölbung des Abdomens. Todtenstarre an den unteren Extremitäten ausgesprochen, an den oberen noch spurweise vorhanden.

Nach Eröffnung der Bauchhöhle drängen sich die mächtig geblähten Dünndarmschlingen hervor, die stärkste Blähung des Dünndarms findet sich im untersten Theil des Ileums, der Umfang des letzteren beträgt

gegen 30 cm. Diese mächtige Auftreibung nimmt nach oben zu etwas ab. An der Stelle der Ileocoecalklappe findet man eine ringförmige Einschnürung. Die Gefässe der Serosa sind injicirt, Peritonäum glatt und glänzend. Zwerchfellstand rechts 5. Rippe, links unterer Rand der 5. Die Leber steht um ungefähr 3 Querfinger unter dem Rippenrand zurück. Die Milz ist klein, liegt an normaler Stelle. Nach Eröffnung der Brusthöhle ziehen sich die Lungen weniger gut zurück. Beiderseits flächenhafte Adhäsionen.

Gehirn und Rückenmark. Seitenventrikel unbedeutend erweitert, sonst normal.

Herz und Blutgefässe. Herz klein, epikardiales Fettgewebe in schleimiger Metamorphose. Das aus dem Herzen sich entleerende Blut ist theils flüssig, theils locker geronnen. Die venösen Klappen sind normal durchgängig, das Herzfleisch ist ziemlich schlaff, von bräunlicher Farbe, die Klappen normal.

Lungen und Halsorgane. Linke Lunge klein, überall lufthaltig, in der Spitze befindet sich eine hühnereigrosse Verdickung. Die Induration ist schwärzlich, darin sind spärliche, stecknadelkopfgrosse, verkreidete Herde. Die rechte Lunge ist klein, aber etwas gebläht, in der rechten Spitze gleichfalls eine hühnereigrosse indurirte Partie; die schiefrige Induration von derselben Beschaffenheit, wie die linke. Die Bronchien sind normal, die übrige Lunge lufthaltig. Der mittlere Lappen der Schilddrüse ist vergrössert, die Bronchialdrüsen zeigen verschiedene alte käsige Einlagerungen.

Peritonäum. Milz. Milz klein, verdickt. An der Vorderseite einige Centimeter lange, einige Millimeter dicke Kapselverdickungen.

Nebennieren, Nieren, Harnwege. Nebennieren normal. Die linke Niere ist klein, zeigt glatte Oberfläche. Die rechte Niere ebenfalls sehr klein mit glatter Oberfläche. Consistenz derb, Rinde schmal.

Magen und Darmcanal. Magen und Duodenum ohne wesentliche Abweichung von der Norm.

Dicht unterhalb der Ileocoecalklappe findet sich eine ringförmige Stenose, die zunächst nur für eine dicke Sonde durchgängig erscheint. Nach dem Aufschneiden der stenosirten Stelle ergiebt sich, dass dicht unter der Ileocoecalklappe eine Anzahl von gereinigten Geschwüren sich findet, die kleinsten stecknadelkopfgross, das grösste bohnengross. 2 cm unterhalb der Ileocoecalklappe ist die stärkste Verengerung, die durch eine narbige Stenose des Darmlumens an dieser Stelle hervorgerufen ist. Die Geschwüre haben zackige Ränder, nirgends zeigt sich etwas von käsigem Belag im Grund des Geschwürs. Ausser einem kleinen, über stecknadelkopfgrossen Geschwür im Ileum finden sich im ganzen übrigen Darmtractus keine Geschwüre. In den Lymphdrüsen des

Coecums, die geschwellt sind, finden sich miliare grauliche Knötchen. Direct oberhalb des Anus, in der Uebergangsschleimhaut finden sich mehrere oberflächliche rhagadenähnliche Defecte, anscheinend in Vernarbung begriffen.

Leber. Pankreas. Leber klein, braun, ucinöse Zeichnung verwaschen, Gallenblase stark gefüllt. Pankreas normal.

Anatomische Diagnose: Hochgradige Stenose im Coecum dicht unterhalb der Ileocoecalklappe, hervorgerufen durch in Vernarbung begriffene tuberkulöse Geschwüre, mächtige Dilatation des Ileums und des unteren Abschnitts des Jejunums, am hochgradigsten dicht oberhalb der Stenose. Tuberkulose der Lymphdrüsen in der Umgebung des Coecums. Doppelseitige abgeheilte Spitzentuberkulose. Braune Atrophie des Herzens und der Leber. Atrophie der Nieren.

Zur weiteren Ergänzung des Sectionsprotocolls möchte ich noch Einiges hervorheben.

Etwa $2^1/_2$ cm oberhalb der Stenose beginnt eine Erweiterung des Darmlumens mit Hypertrophie der Wand. Das Lumen erweitert sich ziemlich rasch bis auf 15 bis 20 cm. Etwa 40 cm oberhalb der Stenose nimmt die Dilatation bis auf gegen 30 cm zu. Die Dicke der Wand beträgt hier 1 cm; man glaubt das Bild eines Magens mit hypertrophischer Wand mit grosser und kleiner Curvatur, der an seinem Pylorusende stark verengt ist, vor sich zu haben. Die stenosirte Stelle besteht aus einem dicken Wulst von Narbengewebe. Die Schleimhaut ist zerstört; auch bei mikroskopischer Untersuchung lassen sich nur noch ganz vereinzelt schlauchförmige Drüsen finden. Die Muscularis ist mässig hypertrophirt. Typische Tuberkel sind an dieser Stelle nicht zu finden.

Die sehr erhebliche Hypertrophie der Darmwand oberhalb der Stenose betrifft besonders die Muscularis.

Der tuberkulöse Charakter der Stenose ist schon makroskopisch dadurch sicher gestellt, dass tuberkulöse Lymphdrüsen in der Umgebung des Coecums gefunden wurden; es sprechen dafür auch die ausgeheilten tuberkulösen Herde in beiden Lungenspitzen. Der mikroskopische Befund bestätigt die Annahme der tuberkulösen Natur der Stenose vollauf. Es fanden sich in den Lymphdrüsen um das Coecum zahlreiche Tuberkel mit centraler Verkäsung und Langhans'schen Riesenzellen. Ebenso fanden sich in einem Geschwür im Coecum typische Tuberkel mit Riesenzellen und Tuberkelbacillen. Die Untersuchung der stenosirten Stelle selbst ergiebt neben starker Vernarbung sehr spärliche, tuberkelähnliche Gebilde mit Epithelioidzellen.

Als Besonderheit und Eigenthümlichkeit unseres Falles möchte ich zunächst die einzige Localisation der narbigen Tuberkulose in der

Gegend der Klappe hervorheben, während in den bisher veröffentlichten Fällen meist mehrere Geschwürsnarben im Darm bestanden in mehr oder weniger grossen Abständen, oder sich eine tuberkulöse Erkrankung des Peritonäums fand; waren doch in dem Fall von Marsch 6 hochgradige Verengerungen im Darm vorhanden, und der Fall von Hofmeister zeigte sogar 10 solcher Stenosen. Es entspricht das multiple Vorhandensein der tuberkulösen Narben ja auch ganz der Thatsache, dass die tuberkulösen Geschwüre des Darmcanals fast stets multipel und zwar meist sehr zahlreich auftreten. Unser Fall nimmt also als solitäre stricturirende tuberkulöse Geschwürsnarbe der Darmschleimhaut eine Ausnahmestellung ein. Die hypertrophische (tumorbildende) Form der stenosirenden Darmtuberkulose scheint allerdings häufig als solitärer tuberkulöser Process im Darmcanal vorzukommen (cf. die citirte Abhandlung von Hofmeister), nicht aber die aus einem gewöhnlichen tuberkulösen Geschwür hervorgegangene stenosirende Narbe, als welche die Affection in unserem Falle zweifellos anzusprechen ist.

Die Darmtuberkulose ist in unserem Falle wohl als secundäre Tuberkulose aufzufassen, von der früher bestehenden Lungentuberkulose ausgehend, entstanden entweder durch Verschlucken von tuberkulösem Sputum oder hämatogen. Vielleicht würde die Localisation der Darmtuberkulose an fast nur einer Stelle des Darmcanals für letztere Entstehungsweise sprechen.

Doch ist die Ursache der secundären Darmtuberkulose meist Verschlucken von tuberkulösem Sputum, das im Darm an irgend einer Stelle haften bleibt und zwar nach Eisenhardt am häufigsten im Ileum, etwa doppelt so häufig, als im Coecum. Dann folgt Coecum, Gegend der Klappe und Colon ascendens, welche gleich häufig befallen werden. Dabei ist die Festsetzung der Tuberkelbacillen nicht geknüpft an Verletzung des Epithels, sondern kann auch, wie Orth und Baumgarten nachgewiesen haben, bei intactem Epithel stattfinden.

Bemerkenswerth ist in unserem Falle auch die auffallende Tendenz zur Heilung. Nicht nur die doppelseitige Lungenspitzentuberkulose war ausgeheilt, sondern auch das Geschwür, das die Stenose hervorrief, war in Heilung begriffen. Die angrenzenden Geschwüre zeigten freilich noch floride Tuberkelknötchen.

Noch möchte ich mit besonderem Nachdruck die mächtige Dilatation des Darmes oberhalb der Stenose hervorheben, die in keinem der bisher beschriebenen, mir bekannten Fälle auch nur annähernd so bedeutend war, wie in unserem Falle. (Vergl. Abbildung.)

Bei den bisher veröffentlichten Fällen betrug die grösste Peripherie des dilatirten Darmes in dem Falle von Hofmeister 17 cm, in einem von Wittstock mitgetheilten Falle gegen 16 cm, in den von König

publicirten Fällen zwischen 12 und 15 cm, während in unserem Falle der grösste Umfang des Darmrohres ein Maass von gegen 30 cm erreichte.

Die Seltenheit dieser mächtigen Dilatation ist wohl darauf zurückzuführen, dass die meisten Patienten, bevor es zu einer derartigen Hypertrophie des Darmes kommt, entweder an Perforationsperitonitis zu Grunde gehen, oder dem durch die anderweitige Tuberkulose bedingten Marasmus erliegen.

Zum Schluss sei es mir gestattet, meinem hochverehrten Lehrer, Herrn Prof. Dr. v. Baumgarten für die Anregung zu der Arbeit und für die freundliche Unterstützung bei der Ausarbeitung meinen verbindlichsten Dank auszusprechen.

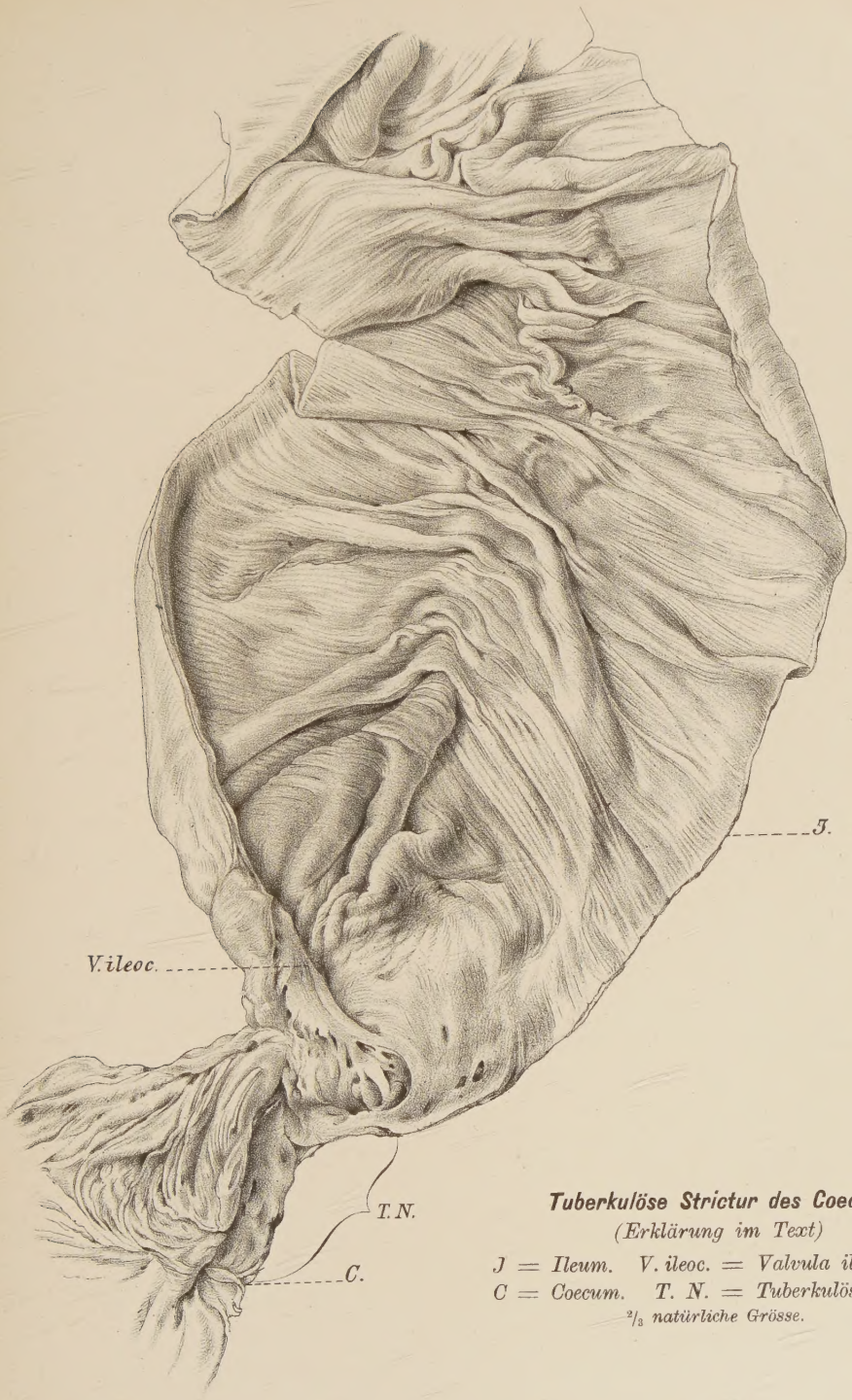

Tuberkulöse Strictur des Coecums

(Erklärung im Text)

J = Ileum. V. ileoc. = Valvula ileocoecalis.
C = Coecum. T. N. = Tuberkulöse Narbe.
2/3 natürliche Grösse.

Baumgarten's Arbeiten III

Lith Anst Julius Klinkhardt Leipzig

Verlag von S. Hirzel, Leipzig.